


# Síndrome de Sjögren (o Sjogren)



**Félix J. Fojo, MD**  
felixfojo@gmail.com  
ffojo@homeorthopedics.com

**E**l Síndrome de Sjögren (en reconocimiento al oftalmólogo sueco Henrik Samuel Conrad Sjögren, 1899-1986) es una condición autoinmune crónica, lentamente progresiva, que se caracteriza por una infiltración linfocítica de las glándulas exocrinas (en especial las que producen humedad en el cuerpo), resultando básicamente en xerostomía y resequedad en los ojos, siendo también frecuente la resequedad nasal, de la garganta y de la piel. La hiperreactividad linfocítica beta es una constante.

Es más frecuente en mujeres (proporción 9 a 1) adultas alrededor de los 40 años. Es raro que se presente en niños, adolescentes y jóvenes. La etiología, como en las enfermedades del colágeno, es oscura, pero se considera que hay una implicación genética y, tal vez, alguna sensibilidad exacerbada por algún agente infeccioso.


Cuando el síndrome se presenta solo, se denomina Sjögren primario, lo que ocurre en cerca de dos tercios de los casos; el otro tercio (Sjögren secundario) se asocia con enfermedades autoinmunes. Las más frecuentes son la artritis reumatoide (un 30 % de los casos), el lupus eritematoso sistémico, la esclerodermia y una gama de diferentes vasculitis. Se asocia también, en menor grado, a algunas cirrosis biliares primarias, a hepatitis crónicas activas, a diversas enfermedades pulmonares y bronquiales y a distintos tipos de linfomas.

En la mayoría de los pacientes los síntomas se circunscriben a la resequedad de las mucosas bucales, oculares y nasales, pero también pueden presentarse otras manifestaciones como piel seca, incluso escamosa, resequedad vaginal, vaginitis, sarpullido, atrofia de las papilas de la lengua, dolor parotídeo, tos crónica, dolor articular, miositis, fatiga extrema, fenómenos de Raynaud, linfadenopatías y neuropatías periféricas.

Cuando se asocia con otras enfermedades autoinmunes las manifestaciones clínicas se exacerbaban y se solapan.

El diagnóstico de certeza se basa en los antecedentes, el examen físico, los análisis de autoanticuerpos y, en algunos casos dudosos, puede requerirse una biopsia de labios o de alguna otra parte del cuerpo implicada.

El diagnóstico diferencial es extenso: uso de algunos medicamentos o drogas, infecciones virales (Epstein-Barr, parotiditis epidémica, citomegalovirus, HIV, entre otras), diabetes mellitus, sarcoidosis, amiloidosis, bronquitis crónica, síndrome de Stevens-Johnson, enfermedades de la tiroides, hipofunción gonadal, acromegalia, enfermedad por irradiación, entre otras opciones diagnósticas.

El tratamiento corresponde al especialista en oftalmología y al reumatólogo o especialista en enfermedades autoinmunes. No existen medidas preventivas eficaces, aunque el diagnóstico temprano ayuda a prevenir complicaciones más serias, sobre todo las oculares. 

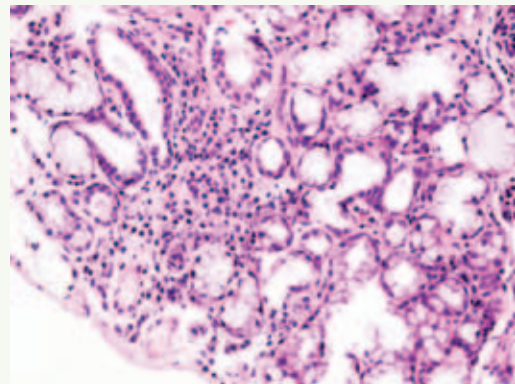


Imagen histopatológica de infiltración en la glándula salivar menor asociada con el síndrome de Sjögren (GNU c, v,1.2).