

# Suplemento Especial Cáncer de Seno

# Opciones quirúrgicas para el tratamiento del cáncer de seno

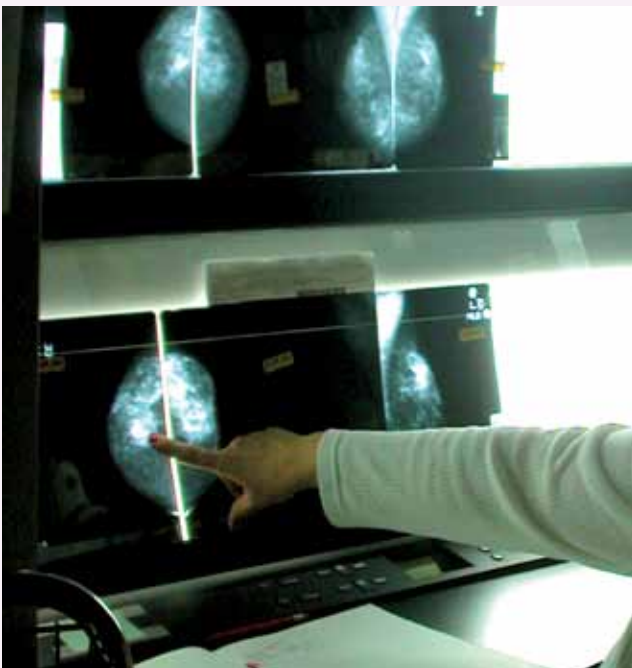
## Carlos Santiago Sánchez, MD, FACS

Cirujano Oncólogo de Mama  
Presidente Sociedad Puertorriqueña de  
Cirujanos Oncólogos de Seno  
Advanced Breast Clinics, Toa Baja, Manatí



La amplia difusión de la mamografía ha resultado en un aumento en la detección temprana de lesiones en los senos, aun si la paciente no tiene signos de cáncer. Las mamografías de detección son radiografías de los senos, un poco incómodas, pero son la mejor manera de encontrar lesiones tempranas. Aproximadamente del 5 al 10% de todas las mujeres con mamografías de detección requieren radiografías adicionales para tener imágenes diagnósticas más claras y detalladas del seno.

El estudio por ultrasonido es otra herramienta utilizada para obtener imágenes del interior de cada seno, en especial para distinguir entre nódulos quísticos o sólidos. Debe utilizarse como un complemento de la mamografía y no como un instrumento de detección temprana o cernimiento.



## ¿Qué hacer ante una mamografía anormal?

Actualmente, la recomendación es la realización de una biopsia percutánea mínimamente invasiva, guiada ya sea por ultrasonido o por mamografía (estereotáctica o estereotáxica) aun para masas palpables ya que en este escenario cuando la biopsia percutánea es positiva para cáncer se puede discutir y considerar las diferentes opciones de tratamiento.

## Opciones de tratamiento de cáncer de seno

Antes había pocas alternativas para las mujeres con diagnóstico de cáncer de seno. Usualmente se hacía una mastectomía radical de Halsted: extirpación del pecho, de los ganglios linfáticos y del músculo del tórax. Los cirujanos de ese entonces estaban insatisfechos con los resultados de esta cirugía.

Gracias a los adelantos médicos y a los avances científicos, se evolucionó a la mastectomía radical modificada. En esta cirugía se quita todo el seno y una porción de los ganglios linfáticos de la axila. Se diferencia de la mastectomía radical de Halsted en que se dejan los músculos del tórax.


## Terapia conservadora del seno

Gracias a la introducción de la radioterapia se estableció esta nueva opción, también descrita como mastectomía parcial, con vaciamiento axilar y radioterapia adyuvante. Una ventaja de este tratamiento es que deja la mayor parte del seno. Las desventajas incluyen la posible recurrencia del cáncer de seno, la necesidad de tratamiento con radiación con las complicaciones asociadas y el riesgo de desarrollo de linfedema por el vaciamiento axilar.

Ante la preocupación por el linfedema y luego que los reportes patológicos posteriores revelaran que la mayoría

de los nódulos axilares eran negativos, se desarrolló una evaluación mínimamente invasiva de la axila, que es lo que se conoce como biopsia de ganglio (o nódulo) centinela.

Este procedimiento consiste en la inyección de una sustancia radioactiva subareolar y, luego, con un dispositivo para medir radioactividad, se extrae el ganglio centinela, el cual se envía en la misma sesión operatoria para evaluación por parte del patólogo. Si este ganglio es negativo –como sucede en la mayoría de los casos– se omite el vaciamiento axilar.



Ganglio centinela con Tc-99m.

### Mastectomía con preservación total de la piel y cirugía reconstructiva

El abanico de opciones de tratamiento del cáncer de mama se abrió más gracias a la introducción de la cirugía reconstructiva. Así, los cirujanos entrenados en las más novedosas técnicas oncoplásticas pueden ofrecer a las pacientes con cáncer de mama una nueva opción: mastectomía con preservación total de la piel (*Nipple-Sparing Mastectomy*) con reconstrucción inmediata. Esto no es más que la remoción de todo el tejido mamario por debajo de la piel del seno afectado y del seno contralateral dejando intacto el complejo pezón areola, seguida de la colocación de un expansor de tejido por debajo del músculo pectoral como parte de la reconstrucción del seno. De esta manera, se logra un efecto cosmético simétrico, preventivo y oncológicamente seguro. Esto último le ofrece a la paciente seguridad emocional debido a lo estético del proceso, con reducción del riesgo de recurrencia y eliminando la tensión psicológica de mamografías de seguimiento necesarias en la terapia de preservación de seno (mastectomía parcial).

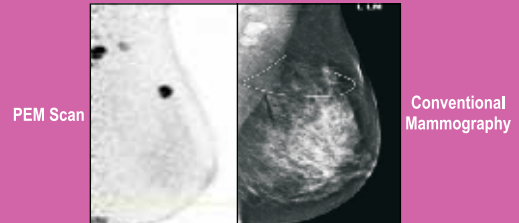
### Comentario

El desarrollo de técnicas nuevas y la evolución en el tratamiento quirúrgico del cáncer de seno hacen que las mujeres tengan opciones más seguras y con resultados cosméticos cada vez más satisfactorios. **G**

La primera Mamografía Molecular

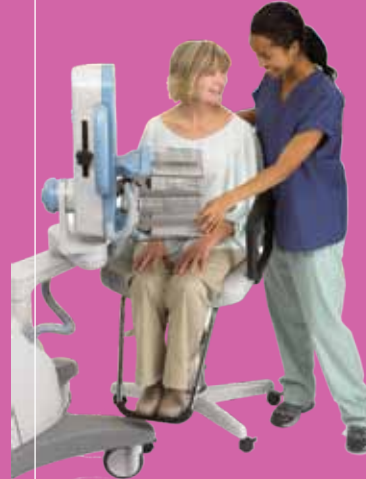# PEM

(Positron Emission Mammography)  
en Puerto Rico, solo en  
**Sononuclear Río Piedras**



La respuesta esta aquí:  
**PEM**  
la imagen de tu confianza...

- Detecta y diagnostica el cáncer de seno en su etapa más temprana
- Detecta tumores tan pequeños como 2 milímetros
- Reduce los falsos positivos
- Reduce la necesidad de biopsias e intervenciones quirúrgicas innecesarias



**SONONUCLEAR**  
RÍO PIEDRAS

Calle Los Angeles #1028, Esq. de Diego,  
Urbanización Del Carmen  
Río Piedras, Puerto Rico

(787) 764-2355,

sononuclear@sononuclear.com  
www.sononuclear.com



# Avances en cáncer de mama: Nueva visión en patología



**Elba Torres-Matundan, MD, FCAP**

Patóloga Oncóloga y de Mama  
Presidenta Capítulo de Patología, Colegio de Médicos Cirujanos de Puerto Rico  
Delegada del Colegio Americano de Patólogos en Puerto Rico

**E**n la última década el manejo médico del cáncer de mama ha tenido avances extraordinarios relacionados con las pruebas genéticas y moleculares. Esto le ha dado un giro a las terapias dirigidas, tomando en consideración la recurrencia, el promedio de vida y los efectos secundarios.

La clasificación de los tumores de mama está girando en torno a los factores predictivos y a dichas pruebas moleculares. Ahora escuchamos hablar del subtipo luminal A (estrógeno y progesterona positiva y Her-2 negativo), luminal B (estrógeno positivo, progesterona negativo y Her-2 negativo), los basales (con estrógeno, progesterona y Her-2 negativo o triple negativo) y el tumor Her-2 positivo. A pesar de todo esto, la histología es vital para poder correlacionar con dichas pruebas y estar alertas cuando nos encontramos con excepciones. Podemos ver tumores histológicamente diferentes pero con perfil hormonal predictivo semejante. Un ejemplo clásico es el tumor adenoideo quístico que es triple negativo con un pronóstico excelente, contrario a un ductal triple negativo, cuyo pronóstico tiende a ser menos favorable.

Toda la comunidad clínica que interactúa en el cuidado médico a las pacientes con cáncer de mama debe estar al tanto de los cambios propuestos. Se tiene que considerar que todas estas pruebas y marcadores conlleven la función esencial del patólogo que diagnostica el caso. Es de suma importancia que donde se realicen los marcadores pronósticos, se rijan por las guías del Colegio Americano de Patólogos (CAP) en conjunto con la

Sociedad Americana de Oncología Clínica (ASCO). Llevar el control de calidad tiene que cumplir con el tiempo de fijación, proficiencias, validaciones y que cada caso tenga la lectura de un patólogo debidamente entrenado y experimentado.

Sería óptimo que estas pruebas genéticas moleculares estuviesen aprobadas por la administración de drogas y alimentos (FDA) certificando así su validez, pero no todas cuentan con su aprobación al momento. Actualmente, solo hay una prueba genética molecular aprobada por la FDA (*MammaPrint*<sup>TM</sup>) que estudia 70 genes diversos. La otra prueba genética es la BRCA-1/BRCA-2, la que ha causado revuelo a nivel de todas las clases sociales ya que es la prueba realizada por la famosa actriz de Hollywood Angelina Jolie. Esta prueba se realiza en sangre y predice la probabilidad de padecer de cáncer de mama y ovario. De ser esta prueba positiva, la paciente puede tener un riesgo de hasta 80% de padecer de cáncer de mama, lo que podría darle opciones terapéuticas y/o quirúrgicas, así como lo eligió la afamada actriz.

Aun con todos estos continuos avances, lamentablemente la causa número uno de muertes por cáncer en Puerto Rico entre las mujeres continúa siendo el cáncer de mama. Por esto necesitamos tener una verdadera coalición de toda la comunidad clínica que trata esta enfermedad, para juntos llevar una sola voz a las diferentes entidades, incluyendo los seguros de salud, ya que es importante que las pacientes puedan beneficiarse de dichas pruebas y opciones terapéuticas innovadoras. **G**

# Cáncer de seno: Nuevas tendencias en su diagnóstico, prevención y tratamiento



**Raul H. Morales Borges, MD**

Hematólogo-Oncólogo  
Instituto de Hematología & Oncología Ashford

Según cifras actuales del Registro Central de Cáncer de Puerto Rico, el cáncer es la enfermedad que causa el mayor número de muertes prematuras en la isla y es la segunda causa de muerte en Puerto Rico, con unas 5000 muertes anuales. En 2010, ceca de 13300 puertorriqueños desarrollaron algún tipo de cáncer, siendo el cáncer de seno el más frecuente en mujeres, con 30,2% de un total de 34 775 mujeres con cáncer.

De acuerdo al Instituto Nacional de Cáncer (2012), en los Estados Unidos, el cáncer de seno es el más común en mujeres y la segunda causa de muerte por cáncer. Además, cada año un pequeño número de hombres son diagnosticados con cáncer de seno. Si bien el índice de diagnóstico de cáncer de seno aumentó en la década de 1990, ha disminuido desde el año 2000 y está estable en los últimos años.

La incidencia del cáncer de seno es mayor en mujeres blancas en general. Pero en las afroamericanas antes de los 40 años la incidencia es más alta y a cualquier edad tienen mayor mortalidad. La brecha de mortalidad entre mujeres afroamericanas y blancas es ahora mayor que en la década de 1990.

## Causas del cáncer de seno

Se viene estudiando los factores y hábitos en el estilo de vida (ejercicio, alimentación, peso) que pueden alterar el riesgo de cáncer de seno. Se continúan los estudios genéticos de las mutaciones de *BRCA1* o *BRCA2* y otras variaciones que pueden afectar el riesgo de cáncer de seno. También se evalúan las causas potenciales de

este cáncer en el medio ambiente. Así, en Boston se demostró en mujeres afroamericanas premenopáusicas fumadoras pasivas o activas mayor riesgo de desarrollar cáncer de seno.<sup>1</sup>

## Quimioprevención

La *fenretinida* (un retinoide vinculado a vitamina A) se estudia como una opción para reducir el riesgo de cáncer de seno. En un estudio preliminar del Instituto Europeo de Oncología en Milán<sup>2</sup> se vio reducción del riesgo de cáncer de seno, tanto como con tamoxifeno. Los *inhibidores de la aromatasa* (*exemestrano*, *letrozole*, *anastrozole*) también se estudian para definir si disminuyen el riesgo de cáncer.

## Decisiones en carcinoma ductal *in situ* (DCIS)

En algunos casos, un carcinoma ductal *in situ* (DCIS) puede convertirse en cáncer invasivo y en otros casos un área de DCIS puede contener cáncer invasivo. Sin embargo, en otros casos puede que las células estén confinadas en los conductos sin invadir ni amenazar la vida. Varios estudios buscan aclarar estas dudas.

Se evalúan métodos estadísticos para calcular las probabilidades de que un DCIS pueda convertirse en invasivo, así como el empleo de MRI para estos casos. Otro tema de debate es el cambio de nombre a uno que enfatice que este no es un cáncer invasivo, para así evitar un tratamiento demasiado agresivo. También se ha demostrado que no hay correlación familiar de cáncer de seno con el carcinoma ductal *in situ*, lo que sí ocurre con el carcinoma invasivo.

## Nuevas pruebas de laboratorio

### Células tumorales circulantes

Según reportes, es posible que en muchas mujeres con cáncer de seno algunas células se separen del tumor e ingresen a la sangre. Estas se pueden detectar con pruebas de laboratorio, lo que podría ayudar a predecir recidivas. No está claro que su uso ayude a mejorar la supervivencia, pero sí podría ayudar a pacientes con cáncer de seno avanzado para definir si los tratamientos están surtiendo efecto.

### Estudios por imágenes

Actualmente se evalúan varios métodos por imágenes para lograr una mayor precisión diagnóstica, tales como la **mamoscintigrafía (imagen molecular del seno)** con *tecnecio sestamibi o glucosa marcada (PEM)* que se unen a las células del cáncer de seno y la **tomosíntesis** (mamografía en 3D), que emplea algo más de radiación que las mamografías convencionales, con la ventaja de poder observar el tejido con mayor claridad, probablemente detectando más cánceres. Las imágenes térmicas (termografía) aún se evalúan.

### Tratamiento

La **cirugía oncoplástica** une la cirugía oncológica con la cirugía plástica, para darle una buena forma al seno en la cirugía inicial. Puede requerirse operar el otro seno para lograrse simetría, lo que es un enfoque reciente y aún discutido. De igual modo, hay nuevos procedimientos para el cáncer de seno temprano, donde se consideran factores estéticos, como las técnicas de *skin- y areola sparing mastectomy*.

### Nuevos medicamentos de quimioterapia

Se ha desarrollado una clase de medicamento contra los cánceres por mutaciones del gen BRCA, llamados **inhibidores de PARP**, que son promisorios en estudios clínicos para el tratamiento de los cánceres de seno, ovario y próstata propagados o resistentes a otros tratamientos. También se vienen haciendo estudios para saber si este medicamento puede ayudar a las pacientes sin mutaciones *BRCA*.

### Terapias dirigidas

Las **terapias dirigidas** son medicamentos nuevos que se orientan específicamente a los cambios genéticos en las células que causan cáncer. Actualmente se emplean

medicamentos que **atacan a HER2**, como trastuzumab (*Herceptin*), pertuzumab (*Perjeta*), adotrastuzumab emtansina (*Kadcyla*) y lapatinib (*Tykerb*), así como otros en desarrollo.

Los **medicamentos contra la angiogénesis** se vienen probando en varios estudios clínicos. La angiogénesis es la base del desarrollo de vasos sanguíneos para nutrir a las células cancerosas y para el crecimiento de los tumores. El análisis de la angiogénesis podría ayudar a definir el pronóstico; así, algunos estudios ya han encontrado que los cánceres rodeados de más vasos sanguíneos pueden ser más agresivos, lo que aún se requiere confirmar.

El **bevacizumab (Avastin)** es un ejemplo de un medicamento anti-angiogénesis, el cual no resultó muy útil en el tratamiento del cáncer de seno avanzado. Se viene estudiando su utilidad en el tratamiento de cáncer de seno temprano.

Otro medicamento dirigido es el **everolimus (Afinitor)**, que podría ayudar a los medicamentos de **terapia hormonal** a funcionar mejor. Se aprobó para ser usado con **exemestano (Aromasin)** en el cáncer de seno avanzado con receptor hormonal positivo en mujeres postmenopáusicas. Estos reducen el riesgo de progresión de enfermedad o muerte en un 55%. Everolimus también se ha estudiado con otros medicamentos de terapia hormonal y para tratar el cáncer de seno inicial. Así, letrozol con everolimus funcionó mejor que letrozol solo, al reducir el tamaño de los tumores del seno antes de la cirugía. También parece ayudar a tratar el cáncer de seno avanzado con receptor hormonal positivo al agregar tamoxifeno. Everolimus también se estudia en combinación con quimioterapia y el medicamento dirigido trastuzumab.

En los últimos años, se han identificado otros blancos potenciales de nuevos medicamentos contra el cáncer de seno, la mayoría aún en estudios clínicos iniciales.

### Bifosfonatos

Los bifosfonatos, como el pamidronato (*Aredia*) y el ácido zoledrónico (*Zometa*), se usan para ayudar a fortalecer y reducir el riesgo de fracturas en huesos debilitados por el cáncer metastásico del seno.


## Denosumab

El *denosumab* también puede ayudar a fortalecer los huesos y a reducir el riesgo de fracturas en huesos debilitados por el cáncer metastásico. Se estudia si cumple un rol en los tratamientos adyuvantes.

## Vitamina D

Recientemente se encontró en mujeres con cáncer de seno en etapa inicial y con *deficiencia de vitamina D* una mayor probabilidad de extensión del tumor a otra parte del cuerpo y, por ende, un peor pronóstico. Por ello, se recomienda evaluar el nivel de vitamina D en sangre y reemplazarla cuando esté baja.

## Medicina genómica del futuro

En general, las secuencias *genómicas de los subtipos de cáncer de seno* se están obteniendo con cultivos de células, sea con receptores negativos o positivos, lo que está ayudando a la medicina personalizada oncológica de avanzada. 

## Referencias

1. Rosenber L, *et al.*, A prospective study of smoking and breast cancer risk among African-American women. *Cancer Causes Control*. Oct 2013.
2. Cazzaniga, M. *et al.*: Fenretinide: A Preventive Chance for Women at Genetic and Familial Risk? *J Biomed Biotech*, Article ID 172897, 2012.



**PUERTO RICO  
PATHOLOGY**

*...your expert lab since 1954*



## Facultad de Patólogos Subespecialistas con Servicios Especializados en:

Patología de Mama  
Clínica Subespecializada FNA  
Citopatología  
Citología Ginecología y  
pruebas CT/GC y HPV  
Patología Gastrointestinal -  
Adultos y Pediátrica  
Patología de Cabeza y Cuello  
Dermatopatología  
Patología Oncológica y Quirúrgica  
Patología Molecular e  
Inmunohistoquímica, que incluye:  
· Factores pronósticos de  
cáncer de mama, según guías  
de CAP/ASCO  
· ALK, EGFR en cáncer de pulmón  
· MSI cáncer colorectal

1760 Calle Loíza · Suite 206 · San Juan · P.R. · 00911  
Tel. (787) 726-5486 · [servicio@prpathlab.com](mailto:servicio@prpathlab.com)  
Resultados en Línea 24/7  
[www.prpathlab.com](http://www.prpathlab.com)



# Ante el diagnóstico de cáncer de seno: La función del médico radiólogo



**Eva Cruz Jové, MD**

Especialista en Radiología de Seno  
Senos Puerto Rico - Advance Breast  
Care & Cancer Detection Center

**C**on la tecnología actual, detectamos con frecuencia el cáncer de seno en nuestras pacientes y también nos puede tocar de cerca ya sea en una amiga, un familiar o personalmente. Es un cáncer que no discrimina edad, raza, actividad, profesión, ni el momento de manifestarse. Además, con la divulgación a través de los medios, las pacientes y la comunidad conocen la importancia de la detección temprana, que permite un alto porcentaje de curación.

## Importancia del reporte y sistema BIRADS

En muchas ocasiones, el médico radiólogo es el primero en ver una lesión sospechosa, ya sea en la mamografía o en la sonomamografía. Cuando hay un hallazgo positivo, lo debemos informar con claridad y rapidez, comunicando si hay necesidad de realizar una biopsia para tener un diagnóstico definitivo. El reporte radiológico, además de ser entregado a la paciente, debe ser notificado al médico tratante para así encaminar el curso de acción. Para transmitir esta información, se utiliza un lenguaje universal, con categorías de acuerdo a la importancia del hallazgo. Este es el reporte BIRADS, por las siglas de *Breast Imaging Reporting and Data System*.

## Biopsia

La biopsia es el segundo paso más importante. En el reporte radiológico muchas veces se sugiere la forma de hacer la biopsia y qué modalidad usar. Con los estudios radiológicos podemos ayudar a proveer información importante sobre el número de lesiones, su tipo, tamaño, localización, cercanía a la pared torácica, compromiso del pezón, nivel de sospecha y si hay presencia de enfermedad en nódulos axilares. También se describe si hay microcalcificaciones sospechosas, y su nivel de extensión y distribución.

El radiólogo es uno de los profesionales que puede llevar a cabo la biopsia guiado por imágenes, de manera

percutánea, rápida, mínimamente invasiva, con anestesia local y sin suturas. También se puede evaluar los nódulos axilares sospechosos a través de una muestra, con una biopsia de aguja fina o gruesa.

## Resonancia magnética

Ante el diagnóstico de cáncer de seno, la resonancia magnética (MRI) es otra modalidad que ofrece información única que podría cambiar el manejo y tratamiento. La MRI aporta información que no proveen la mamografía ni la sonomamografía, como: si hay compromiso multifocal o multicéntrico o extensión a más de un cuadrante; el tamaño real de la lesión; el compromiso de nódulos axilares o de la pared torácica; y si puede haber cáncer oculto en el otro seno (4 a 10% de los casos). La información de la MRI puede cambiar el manejo en hasta 30% de las pacientes, cambiando el tipo de cirugía o ayudando a definir si se debe dar quimioterapia antes de operar. Cuando la lesión se ve solamente en MRI, se puede realizar la biopsia guiada por esta modalidad (MRI).

## Estadaje y seguimiento

Para definir el estadaje o extensión de la enfermedad y, sobre todo, en el seguimiento de los casos más complicados se puede requerir CT y pruebas de medicina nuclear o imágenes moleculares como PET-CT o PEM que definen aspectos metabólicos que ayudan a descartar o confirmar sospechas de cáncer.

## Comentario

Los estudios especializados de imágenes de seno tienen un rol fundamental ante un diagnóstico de cáncer. El radiólogo especialista es parte integral del equipo de profesionales que ayudan en su manejo, junto con el cirujano, el oncólogo, el patólogo, el radio-oncólogo, el médico primario y el ginecólogo. 