

Hormona paratiroidea y sus aplicaciones:

Criterios de patología clínica en biopsia y cirugía paratiroidea



Vicmari Arce Rodriguez, MD, FCAP

Patóloga Clínica y Anatómica
Director Médico laboratorio HIMA Humacao, HRP Labs.

Las glándulas paratiroides son cuatro. Normalmente tienen ubicación posterior a los polos superior e inferior de la tiroides. Miden unos 5 mm y pesan entre 35 a 40 mg cada una. Estas glándulas sintetizan y secretan la hormona paratiroidea o PTH, la que controla los niveles de calcio, fósforo y vitamina D en la sangre y el hueso. La secreción de la hormona es mayormente regulada por el nivel de calcio en la sangre: Los niveles bajos de calcio provocan un aumento en la secreción de PTH, y los niveles altos de calcio bloquean su liberación.

Aplicación clínica

En la evaluación médica en pacientes con niveles alterados de calcio es necesario que se ordenen en conjunto niveles de hormona paratiroides y niveles de calcio, para ver si hay alteración entre su relación fisiológica normal y, a la vez, evaluar si los niveles alterados de calcio se deben a problemas relacionados con las glándulas paratiroides.

Las cuatro combinaciones que podemos obtener pueden fundamentarse en las siguientes causas o explicaciones:

1. Calcio alto y PTH alto: en este escenario ocurre que la glándula paratiroides está produciendo cantidades anormales de la hormona y ha perdido la capacidad de parar su producción aun con niveles altos de calcio. En este caso, se deben ordenar estudios de imágenes para buscar causas de hiperparatiroidismo primario que pueden ser adenomas o hiperplasia de las glándulas paratiroides.
2. Calcio alto y PTH bajo: en este escenario la glándula trabaja normalmente, por lo que se deben buscar causas

de hipercalcemia no relacionadas con las glándulas paratiroides.

3. Calcio bajo y PTH alto: en este escenario la glándula también está reaccionando normalmente en respuesta a un calcio bajo. Las causas más frecuentes para el hiperparatiroidismo secundario son el fallo renal y la deficiencia de vitamina D.
4. Calcio bajo y PTH normal o bajo: en este escenario la glándula no está respondiendo adecuadamente, por lo que hay que buscar causas de hipoparatiroidismo.

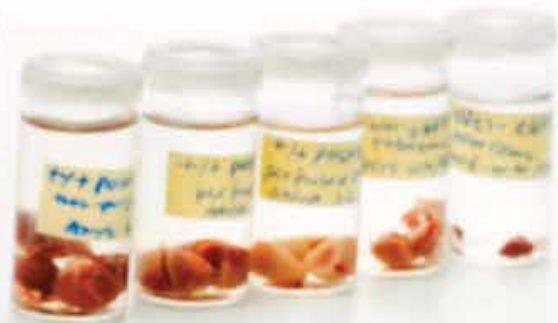Aplicación en la aspiración por aguja fina

Cuando hay la sospecha de hiperparatiroidismo primario las técnicas de imagen como la sonografía y la utilización de la aspiración de aguja fina son una herramienta útil para la localización preoperatoria del adenoma paratiroideo o de glándulas hiperplásicas.

Las glándulas normales son tan pequeñas que no se ven en un sonograma a menos que haya un adenoma o hiperplasia. De haber un nódulo en la parte posterior tiroidea con datos clínicos de hiperparatiroidismo primario, puede ser biopsiado y analizado por un patólogo. A veces, la diferenciación entre un adenoma de paratiroides y un adenoma de tiroides puede ser muy difícil.

En estos casos, hay dos maneras de evidenciar la presencia de PTH para confirmar que el tejido biopsiado es paratiroideo:

- Se puede enviar en el momento de la biopsia una prueba del líquido obtenido al laboratorio clínico para ver los niveles de PTH; o



*Precision and
Professionalism are
our Commitment*

EXCELLENT TURNAROUND TIME FOR RESULTS
FREE OF CHARGE CARRIER SERVICES
PROVISION OF SPECIMEN COLLECTIONS KIT FOR OUR CLIENTS

SOME OF OUR SERVICES:

- PROCESSING AND DIAGNOSIS OF:
 - Biopsies
 - Cervicovaginal Cytology
 - ThinPrep® and SurePath™
 - Non-genital Cytology
- ULTRASOUND GUIDED FINE NEEDLE ASPIRATION CLINICS (FNA)
- IMMUNOPATHOLOGY SERVICES
- IMMUNOHISTOCHEMISTRY LABORATORY
- MOLECULAR STUDIES:
 - HPV Genotyping (vaginal, anal & urethral)
 - Chlamydia and Gonorrhoea
 - Fetal Fribronectin (fFN) testing
 - FISH
- NEUROMUSCULAR PATHOLOGY
- SURGICAL PATHOLOGY
- SPECIAL STAINS
- CLINICAL LABORATORY

WE HAVE SPECIALISTS AND SUBSPECIALISTS:

- **Cytopathology** • **Gastropathology**
- **Hepatopathology** • **Immunopathology**
- **Neuropathology** • **Anatomic and Molecular Pathology**

LOCATIONS

Hospital del Maestro, Hato Rey
(Domenech Ave., 2nd floor)
Ashford Presbyterian Community Hospital,
Condado
(1451 Ashford Ave.)
Hospital HIMA San Pablo, Caguas
(Luis Muños Marín Ave.)
Hospital Damas, Ponce

Our Excellent Team



Guillermo Villamarzo,
MD, FCAP



Roberto Betances, MD



Jorge Billoch, MD



José De Jesús, MD



Miosotis García, MD



Pérez Berenger, MD



Luis Ferrer, MD



Luis Lozada, MD



Rafael Ramirez Weiser, MD



Kathia Rosado, MD



Guillén Sang, MD



Axel Arroyo, MD



Vicmari Arce, MD, FCAP

WE ACCEPT MOST HEALTH INSURANCES

- se solicitan pruebas de inmunohistoquímica para detectar la presencia de PTH en la muestra si se prepara un bloque de parafina.


Aplicación quirúrgica

La medición de PTH se utiliza como una herramienta intraoperatoria para asegurarle al cirujano que ha removido la glándula paratiroides hiperfuncionante. Ya que el tamaño de las glándulas paratiroides es muy pequeño y aun en la presencia de un adenoma ellas pueden pesar, por lo general, un gramo, la remoción de las mismas representa un reto para el cirujano.

Para este propósito se toma una muestra de sangre antes de la cirugía, donde se obtiene un valor base de la

cantidad de PTH en sangre. Luego de 10 a 20 minutos de haberse removido quirúrgicamente la glándula patológica, se toma una segunda muestra de sangre que se compara con la muestra preoperatoria. Se espera que si la cirugía fue exitosa, el segundo valor disminuya a por lo menos en un 50 a 75% por debajo del nivel preoperatorio o que por lo menos tenga una tendencia a normalizarse.

Resultados

El espécimen preferido para la medida de PTH es suero y el rango de referencia normal en adultos es de 10-65 pg/ml cuando se utiliza el método de inmunoensayo. 

LÉXICO MÉDICO

Degeneración macular asociada con la edad (DMAE)

No es infrecuente, después del arribo a la tercera edad, o incluso antes, que muchas personas comiencen a presentar una pérdida progresiva de la acuidad visual acompañada, o no, de una disminución o distorsión en la visión central.

Si se presentan ambos signos hay alta probabilidad de que se trate de una enfermedad retiniana denominada degeneración macular asociada con la edad (DMAE). Esta se debe a un trastorno degenerativo de la red vascular que nutre la mácula, pequeña zona central retiniana que nos provee agudeza visual y percepción de detalles, a diferencia de la visión gruesa o de objetos, de la que se encarga el resto de la retina.


Los vasos sanguíneos que irrigan la mácula se vuelven finos y frágiles, lo que produce un efecto de disminución del aporte de oxígeno a la misma con el consecuente deterioro y pérdida de sus capacidades.

El proceso de degeneración macular se asocia con frecuencia a la edad, generalmente sobre los 60 años, lo que

se debe considerar para el diagnóstico precoz. También hay un factor hereditario (mutación del gen factor H) y étnico (más frecuente en raza blanca). El tabaquismo, la ingesta de grasas, el colesterol alto, la obesidad y el género femenino favorecen su aparición.

Fisiopatológicamente se divide en:

- DME seca: con depósitos engrosados amarillos alrededor de los vasos sanguíneos dañados. El 90% de los casos son de este tipo y pueden evolucionar a:
- DME húmeda: con crecimiento de vasos de neoformación en la zona de la coroides que producen pequeñas hemorragias que comprometen mucho más la visión. El 10% de los casos son de este grupo.

La DME se va incrementando a medida que la esperanza de vida aumenta, sobre todo en los países con más nivel económico. Oftalmólogos altamente especializados en trastornos de la retina hacen el diagnóstico y el tratamiento (inclusive con anticuerpos monoclonales intracavitarios). 

Félix J. Fojo, MD

felixfojo@gmail.com
ffojo@homeorthopedics.com