

Evento cerebrovascular agudo no incapacitante: ¿Una urgencia médica?

Jorge L. Martínez Trabal, MD, FACS

Especialista en Problemas Vasculares
Hospital Episcopal San Lucas
Ponce School of Medicine



El infarto cerebral agudo es la segunda causa de muerte cardiovascular en los países desarrollados. El 80% son isquémicos y el 20% hemorrágicos. En los eventos isquémicos hay una alta probabilidad de que haya una estrechez carotídea mayor al 50% cuando están en territorio de la circulación anterior.¹⁻⁴

El tratamiento idóneo sería la identificación temprana con estudios de discernimiento (ver tablas), el tratamiento médico agresivo para remodelar la placa (estatinas) e inhibir las plaquetas (aspirina o clopidogrel) y, de esta forma, evitar el infarto cerebral.

A veces se debe tratar la lesión que se pronostica de alto riesgo (estrechez sobre el 70%, con trombo luminal y ulcerada) para evitar el evento agudo.

¿Qué hacer ante un evento agudo en un paciente con historial de déficit neurológico?

El cuadro clínico de una arteria carótida sintomática debe ser considerado como una urgencia médica. Los eventos cerebrovasculares no incapacitantes tienen un elevado potencial de llevar a un evento incapacitante en un futuro cercano. Un infarto con un déficit menor o un evento transitorio se deben de considerar como un aviso. A estos pacientes les podemos evitar un infarto mayor que cause su muerte o que los deje en cama, sin poderse expresar y sin calidad de vida.

Pacientes asintomáticos

- Con enfermedad vascular periférica;
- Previa irradiación al cuello; y
- Infarto asintomático en tomografía o MRI en territorio anterior (hallazgo incidental).

Pacientes sintomáticos (grado 1, Nivel A)

- Todos los que tienen síntomas neurológicos de territorio anterior (transitorio o persistente); y
- Todos los pacientes con amaurosis fugax (embolización a retina).

Prueba de discernimiento en pacientes de alto riesgo.

En cuanto haya síntomas de déficit en la circulación cerebral anterior, se debe realizar una tomografía de cabeza para descartar que no es un sangrado. Si se confirma que no hay un sangrado, se debe administrar una dosis de inicio de un antiplaquetario (clopidogrel 300 mg) y una dosis alta de estatina (atorvastatina 80mg) para estabilizar la placa ateromatosa. Se debe realizar un EKG y unas troponinas para asegurarnos de que no se trata de una embolia secundaria a eventos coronarios o a disritmias cardíacas. El siguiente paso será la hospitalización y hacer un estudio carotídeo.

Grupo con potencial de alto riesgo (un punto cada uno)

- Hipertensión arterial;
- Fumador activo;
- Enfermedad coronaria; y
- Historial familiar con infarto cerebral.


Prevalencia (puntos):

- 0 puntos: 2%;
- 1 punto: 14%;
- 3 puntos: 16%;
- 4 puntos: 67%

¿Quién requiere dúplex carotídeo?*Jacobowitz ea.*⁵⁻⁶

Si hay una lesión ipsilateral al evento neurológico, se deben optimizar la presión arterial y la glucosa en sangre

y se debe realizar la endarterectomía carotídea en las primeras 24-48 horas del evento agudo.⁷

Los pacientes cerebrovasculares agudos deben tratarse en calidad de urgencia en una institución hospitalaria hasta que se identifique la etiología y se maneje el problema. No atender estos importantes avisos y esperar sin actuar es una decisión que no se basa en evidencia científica y que lleva a una alta incidencia de eventos cerebrovasculares evitables y a que muchos pacientes queden incapacitados. 

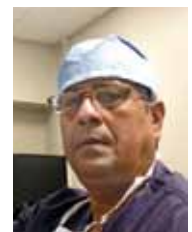Referencias

1. Oxford, Engle: Blackwell Science; 2001; p. 223-300.
2. *Cochrane Database Syst Rev.* 2005;4.
3. *Int J Stroke.* 2007;2:27-39.
4. *Cerebrovasc Dis.* 1996;6(suppl 1):26-33.
5. *Journal Of vascular Surgery;* 54, 3; e1-e 31; Sept 2011.
6. *J Neuroimaging.* 2007;17:19-47.
7. *J Vasc Surg* 2008;48:480-6.

Reparación endovascular para ruptura de aneurisma de la aorta abdominal

Luis A. López Galarza, MD, FACS

Presidente Sociedad De Cirujanos Vasculares y Endovasculares de PR

**Aneurisma de la aorta abdominal (AAA)**

Se trata de una condición común cuya prevalencia va en aumento, particularmente en hombres después de la sexta década de vida.

A mayor tamaño del aneurisma, mayor el riesgo de ruptura, razón por la cual la reparación profiláctica usando injertos prostéticos en cirugía abierta abdominal se ha estado ofreciendo desde 1951.¹ Sin embargo, la

cirugía endovascular mínimamente invasiva para el tratamiento del aneurisma fue reportada por primera vez en 1986.² Los dos principales estudios al azar comparando cirugía endovascular y cirugía abierta para tratamiento de AAA no rotos han concluido sobre el marcado beneficio de una reparación endovascular con respecto a la mortalidad operatoria a 30 días (1,8% vs. 4,3% en cirugía abierta).³⁻⁴ Estos resultados han sido revalidados en grandes registros.⁵